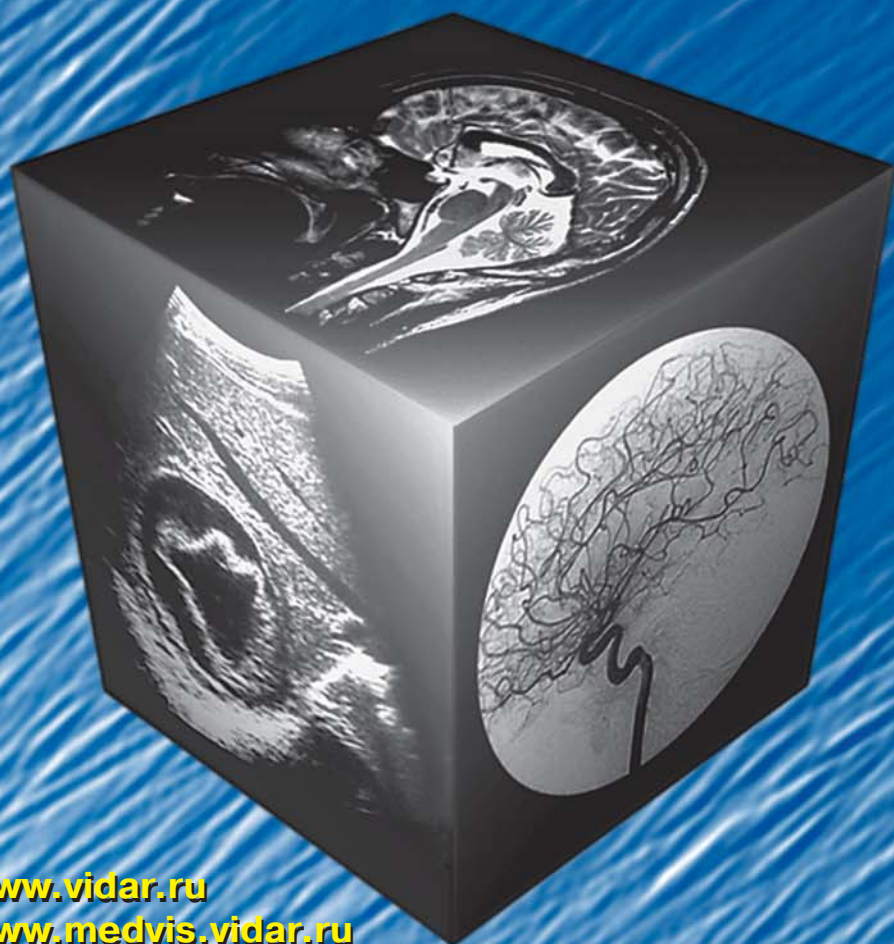

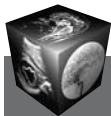МЕДИЦИНСКАЯ ВИЗУАЛИЗАЦИЯ

4' 2010



- Уточненная диагностика опухолей поджелудочной железы с помощью компьютерной и магнитно-резонансной томографии
- Нейровизуализационная диагностика внутричерепной гипертензии (нейрохирургические аспекты)
- Новая технология – соноэластография в маммологии
- Магнитно-резонансная томография в диагностике аномалий срединных структур головного мозга у плода

www.vidar.ru
www.medvis.vidar.ru
www.medimage.ru



Содержание

От приглашенного редактора

- 9 Доктор медицинских наук
Андрей Владимирович Араблинский
- 10 Место компьютерной и магнитно-резонансной томографии в условиях многопрофильной больницы
А.В. Араблинский
- 13 Уточненная диагностика опухолей поджелудочной железы с помощью компьютерной и магнитно-резонансной томографии (лекция)
А.В. Араблинский
- 25 Клинический пример успешного эндоваскулярного лечения аневризмы печеночной артерии
Е.Р. Хайрутдинов, Н.Р. Черная, Алекс. В. Араблинский, Ю.В. Сидорова, Ю.А. Ковалев
- 30 Клинический пример успешного эндоваскулярного лечения больного с мультифокальным атеросклерозом
Алекс. В. Араблинский, Е.Р. Хайрутдинов, Ю.А. Ковалев
- 40 Нейровизуализационная диагностика внутричерепной гипертензии (нейрохирургические аспекты)
О.Н. Древаль, В.А. Лазарев, Р.С. Джинджихадзе, И.А. Данченко
- 52 Роль лучевых и эндоскопических методов исследования в диагностике стенозирования воздухопроводных путей у больных с лимфомами
В.Н. Фоломеев, Ж.В. Шейх
- 57 Спиральная компьютерная томография в диагностике поражений почек при злокачественных лимфомах
И.Ю. Осипов, Ж.В. Шейх, Н.С. Дребушевский, Л.В. Ульянова
- 69 Лучевая диагностика абдоминальных экстранодальных поражений при злокачественных лимфомах — современное состояние вопроса (обзор литературы)
Ж.В. Шейх, И.Ю. Осипов

Голова и шея

- 78 Автоматизированная обработка МРТ-изображений с контрастным усилением в диагностике и оценке прогрессирования рецидивных глиом и глиобластом больших полушарий мозга
В.Ю. Усов, М.В. Чашин, В.В. Жестиков, О.Б. Величко, А.В. Усова, М.Н. Нечитайло, Л.И. Мусабаева, И.В. Вельбик, И.Г. Синилкин, В.М. Рыжаков

Молочная железа

- 89 Новая технология — соноэластография в маммологии
Н.И. Рожкова, А.В. Зубарев, С.Б. Запирова, С.О. Чуркина, Е.А. Хохлова

Сосуды

- 100 Неинвазивная оценка атеросклеротического поражения коронарных артерий у больных с острым коронарным синдромом методом мультиспиральной компьютерной томографии
Т.Н. Веселова, И.Н. Меркулова, Е.В. Меркулов, В.М. Миронов, С.К. Терновой, М.Я. Руда

Неонатология

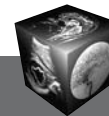
- 112 Магнитно-резонансная томография в диагностике аномалий срединных структур головного мозга у плода
А.М. Коростышевская

Протоколы заседания МОМР

- 119 Возможности ультразвукового исследования в дифференциальной диагностике аденокарциномы поджелудочной железы и псевдотуморозного хронического панкреатита
Т.В. Журенкова, Ю.А. Степанова, И.Е. Тимина
- 123 Значение и возможности ультразвуковой диагностики при трансплантации печени
Л.В. Дюнова, А.В. Чжао, О.И. Андрейцева
- 125 МДКТ-ангиография всего тела при системном атеросклерозе
Е.В. Кондратьев, И.П. Колганова, Г.Г. Кармазановский, В.С. Широков
- 127 Экстренная компьютерная томография брюшной полости — показания к назначению и диагностические возможности
Э.Д. Акчурина, М.В. Лисицкая

Информация

- 130 IV Всероссийский национальный конгресс лучевых диагностов и терапевтов
“Радиология-2010”
С.К. Терновой, А.Б. Абдураимов, П.В. Кучук
- 134 10-я Юбилейная межрегиональная научно-практическая конференция
“Актуальные вопросы интервенционной радиологии (рентгенохирургии)”
24–26 июня 2010 г., Владикавказ
А.М. Тибилов
- 137 2-й Съезд врачей ультразвуковой диагностики Центрального федерального округа
- 139 3-й Съезд врачей ультразвуковой диагностики Дальневосточного федерального округа
- 141 Всероссийский форум
“Пироговская хирургическая неделя”
- 143 V Межнациональный конгресс
“Невский радиологический форум-2011”



Contents

From the invited editor

- 9 Andrey Arablinsky, MD**
- 10 Role of the CT and MRI in a Multidisciplinary Hospital**
A.V. Arablinsky
- 13 CT and MRI in Diagnosis of Pancreas Cancer**
A.V. Arablinsky
- 25 Report of a Case of Successful Endovascular Treatment of the Patient with Hepatic Artery Aneurysm**
Ye.R. Khairutdinov, N.R. Chernaya, Alex.V. Arablinsky, Yu.V. Sidorova, Yu.A. Kovalev
- 30 Report of a Case of Successful Endovascular Treatment of the Patient with Multifocal Atherosclerosis**
Alex.V. Arablinsky, Ye.R. Khairutdinov, Yu.A. Kovalev
- 40 Brain Imaging in Intracranial Hypertension**
O.N. Dreval, V.A. Lazarev, R.S. Gingikhadze, I.A. Danchenko
- 52 Radiological and Endoscopic Methods in Diagnosis of Stenosis of Airway Tracts in Patients with Lymphoma**
V.N. Folomeev, J.V. Sheikh
- 57 Helical CT in Diagnosis of Renal Involvement in Lymphoma**
I.Yu. Osipov, J.V. Sheikh, N.S. Drebushevskiy, L.V. Ul'yanova
- 69 Radial Diagnostics of Abdominal Extranodal Defeats at Malignant Lymphomas – a Modern Condition of a Question**
J.V. Sheikh, I.Yu. Osipov

Head and Neck

- 78 Semi-automatic Processing of Contrast-Enhanced MRI Scans in Diagnosis and Follow-Up of Recurrent Hemispheric Gliomas**
W.Yu. Ussov, M.V. Chashin, V.V. Zhestikov, O.B. Velichko, A.V. Usova, M.N. Nechitailo, L.I. Musabaeva, I.V. Velbik, I.G. Sinilkin, V.M. Ryzhakov

Breast

- 89 New Technology – Sonoelastography in Mammology**
N.I. Rozhkova, A.V. Zubarev, S.B. Zapirova, S.O. Churkina, E.A. Khokhlova

Vessels

- 100 Noninvasive Evaluation of Atherosclerotic Lesions in Patients with Acute Coronary Syndrome by Multidetector Computed Tomography**
T.N. Veselova, I.N. Merkulova, E.V. Merkulov, V.M. Mironov, S.K. Ternovoy, M.Ya. Ruda

Neonatology

- 112 How MRI Emphasize the Diagnoses in Brain Central Structures Fetal Disorders**
A.M. Korostyshevskaya

Reports of the sessions of MMRS

- 119 Possibilities of Ultrasound in Differential Diagnostics of Pancreatic Adenocarcinoma and Pseudotumoral Chronic Pancreatitis**
T.V. Zhurenkova, J.A. Stepanova, I.E. Timina
- 123 Value and Possibilities of Ultrasonic Diagnostics at Liver Transplantation**
L.V. Donova, A.V. Chzhao, O. I. Andrejtseva
- 125 All Body MDCT-Angiography at a System Atherosclerosis**
E.V. Kondratyev, I.P. Kolganova, G.G. Karmazanovsky, V.S. Shirokov
- 127 The use of the MDCT in Acute Abdominal Pathology – Indications and Diagnostic Possibilities**
E.D. Akchurina, M.V. Lisitskaya

Information

- 130 IV Russian National Congress Radiologists and Therapists “Radiology-2010”**
S.K. Ternovoy, A.B. Abduraimov, P.V. Kucuk
- 134 10 Anniversary Interregional Scientific and Practical Conference “Current Issues of Interventional Radiology (rentgenosurgery)” June 24–26, 2010, Vladikavkaz**
A.M. Tibilov
- 137 2nd Congress of Ultrasound Diagnostics Doctors of the Central Federal District**
- 139 3rd Congress of Ultrasound diagnostics Doctors of the Far Eastern Federal District**
- 141 All-Russian Forum “Pirogov’s surgical week”**
- 143 V Inter-National Congress “Nevsky Radiology Forum-2011”**

ООО “Видар”

109028 Москва, а/я 16.
 КОНТАКТЫ: тел./факс (495) 589-86-60; 768-04-34.
 e-mail: karmazanovsky@ixv.comcor.ru;
 url: <http://www.vidar.ru>

Свидетельство о регистрации средства
 массовой информации ПИ № ФС 77-21017 от 12.05.05 г.
 Формат 60 × 90 1/8. Печ. л. 18. Тираж 1500 экз.