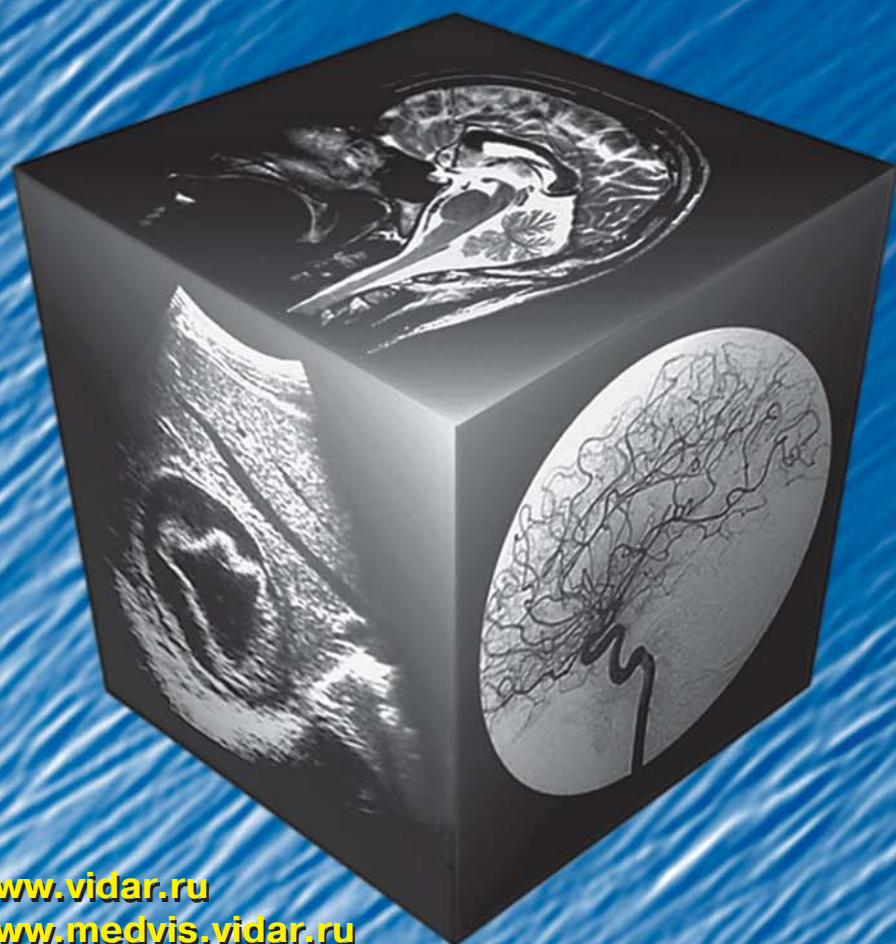

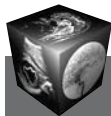МЕДИЦИНСКАЯ ВИЗУАЛИЗАЦИЯ

2' 2011



- Современная TNM-классификация опухолей печени и желчных протоков
- Современные представления о структурно-функциональной организации иридоцилиарной системы
- Возможности эластографии в комплексной ультразвуковой диагностике рака предстательной железы
- Клиническое значение контрастных исследований
Часть 1.
Периферическое кровообращение.
Основные понятия физиологии и биомеханики

www.vidar.ru
www.medvis.vidar.ru
www.medimage.ru



Содержание

Брюшная полость

- 8 Современная TNM-классификация опухолей печени и желчных протоков
А.И. Щёголев, Е.А. Дубова, К.А. Павлов
- 13 Особенности проведения радиочастотной термоабляции злокачественных опухолей печени. Обзор литературы
В.Ю. Косырев, Б.И. Долгушин
- 19 Диффузионно-взвешенные изображения при очаговой патологии печени
Э.Д. Акчурина, Е.А. Мершина, В.Е. Сеницын
- 26 Магнитно-резонансная томография печени с гепатотропными парамагнетиками в выявлении очаговой патологии печени и определении ее природы
П.М. Котляров, Н.И. Сергеев, В.А. Солодкий, Н.Л. Шимановский
- 34 Воспалительная миофибробластическая опухоль печени: обзор литературы и клиническое наблюдение
Ю.А. Степанова, Г.Г. Кармазановский, А.И. Щёголев, Л.С. Коков, Р.З. Икрамов, Е.Е. Бахмутова, Т.В. Журенкова, Е.А. Дубова

Голова и шея

- 46 Современные представления о структурно-функциональной организации иридоцилиарной системы
Т.Н. Юрьева
- 51 Мультиспиральная КТ-ангиография в диагностике сосудистых аномалий головы и шеи у детей: применение метода 3D-реконструкции для дифференциальной диагностики
М.И. Пыков, Е.М. Сакович, О.Ю. Васильева, Я.А. Галкина, Е.В. Шмиткова, Г.С. Дибриный
- 57 Возможности лучевых методов в дифференциальной диагностике хронического гиперпластического ларингита и рака гортани
И.В. Литвиненко, М.В. Ростовцев
- 65 Костный леонтиаз: клиническое наблюдение и обзор литературы
А.К. Лейсле, С.В. Мошнегуц, А.В. Ушаков

Грудная полость

- 68 Планирование свободного нижнего эпигастрального лоскута по данным лучевых методов исследований
Н.А. Адамская, И.А. Косова
- 73 Кавернозная форма нетуберкулезного микобактериоза у пациента с ВИЧ-инфекцией. Клиническое наблюдение
О.В. Кирова

Кости и суставы

- 79 Использование современных методов визуализации в исследовании тазобедренного сустава у здоровых детей
А.Б. Гуревич, К.В. Ватолин, Е.В. Шмиткова, Т.И. Тихоненко, Ю.И. Лозовая
- 87 Современные методы лучевой диагностики ангиопатии и костно-деструктивных процессов у больных с синдромом диабетической стопы
Б.В. Рисман, И.С. Пашникова, И.Г. Пчелин

Малый таз

- 93 Возможности эластографии в комплексной ультразвуковой диагностике рака предстательной железы
А.В. Зубарев, С.М. Алферов, Ю.П. Грибунов, Е.А. Панфилова
- 103 Применение математического моделирования для оценки эффективности виртуальной колоноскопии у индивидуумов, предрасположенных к колоректальному раку
Н.В. Перцев, Е.Ю. Хомутова, В.Н. Леоненко
- 108 Мелкоклеточный рак предстательной железы: три собственных наблюдения и обзор литературы
З.Н. Шавладзе, Т.П. Березовская, О.Б. Карякин, Н.А. Горбань, Д.В. Неледов, А.О. Карякин, А.В. Троянов, Е.А. Петрова

Педиатрия

- 119 Использование современных методов визуализации в диагностике инфракardiaльной формы тотального аномального дренажа легочных вен у новорожденного. Клиническое наблюдение
Т.И. Парамонова, В.А. Палькова, Л.В. Екименко, О.С. Горностаева, Ф.Л. Бартош, А.Е. Черногровов, Т.И. Невважай

Контрастные средства

- 124 Клиническое значение контрастных исследований. Часть 1. Периферическое кровообращение. Основные понятия физиологии и биомеханики
С.А. Бурякина, Г.Г. Кармазановский

Протоколы заседания МОМР

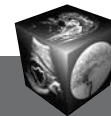
- 134 Комплексная лучевая диагностика послеоперационных абдоминальных осложнений
Э.А. Береснева, И.Е. Селина, Е.Ю. Трофимова, Ф.А. Шарифуллин, Н.Е. Кудряшова
- 137 Эластография диффузных и очаговых заболеваний печени
А.В. Борсуков

Юбилей

- 140 К 65-летию со дня рождения профессора В. М. Черемисина

Информация

- 142 Научно-практическая конференция "Компьютерная томография в современной онкологии"
- 143 VI Съезд Российской ассоциации специалистов ультразвуковой диагностики в медицине



Contents

Abdomen

- 8 Modern TNM Classification of Tumours of Liver and Bile Ducts**
A.I. Shchegolev, E.A. Dubova, K.A. Pavlov
- 13 Peculiarity of Radio-Frequency Thermoablation Procedure for Liver Cancer. Review**
V.Ju. Kosyrev, B.I. Dolgushin
- 19 Diffusion-Weighted Imaging in Focal Liver Lesions**
E.D. Akchurina, E.A. Merzhina, V.E. Sinitsyn
- 26 Magnetic-Resonance Tomography of Liver with Hepatotropic Paramagnetic for Diagnostics of Focal Lesions**
P.M. Kotlyarov, N.I. Sergeev, V.A. Solodky, N.L. Shimanovsky
- 34 Inflammatory Myofibroblastic Hepatic Tumor: the Review of the Literature and Clinical Observation**
Yu.A. Stepanova; G.G. Karmazanovsky, A.I. Shchegolev, L.S. Kokov, R.Z. Ikramov, E.E. Bahmutova, T.V. Zhurenkova, E.A. Dubova

Head and Neck

- 46 Modern Concept of Structural and Functional Organization of Irido-Ciliary System**
T.N. Urieva
- 51 Multidetector CT Angiography of Pediatric Vascular Malformations and Hemangiomas: Utility of 3-D Reformatting in Differential Diagnosis**
M.I. Pykov, E.M. Sakovich, O.Iu. Vasilieva, Ya.A. Galkina, E.V. Shmitkova, G.S. Dibrivnyj
- 57 Possibilities of Radial Methods in Differential Diagnosis Between Chronic Hyperplastic Laryngitis and Laryngeal Cancer**
I.V. Litvinenko, M.V. Rostovtsev
- 65 Leontiasis ossea: Clinical Case and the Review of Literature**
A.K. Leisle, S.V. Moschnegootz, A.V. Ushakov

Thorax

- 68 Planning of Free Low Abdominal Flaps According to Radiodiagnosis Methods**
N.A. Adamskaya, I.A. Kosova
- 73 The cavitary form of Pulmonary Nontuberculous Mycobacterial Disease in AIDS Patients. Case Report**
O.V. Kirova

Bones and Joints

- 79 Use of Modern Methods of Visualization in Research of the Hip Joint at Healthy Children**
A.B. Gurevich, K.V. Vatolin, E.V. Shmitkova, T.I. Tihonenko, U.I. Lozovaya

- 87 Modern methods of radiation diagnosis of angiopathies and bone-destructive processes in patients with diabetic foot syndrome**
B.V. Risman, I.S. Pashnikova, I.G. Pchelin

Small Pelvis

- 93 The Sonoelastography in the Complex US Diagnosis of Prostate Cancer**
A.V. Zubarev, S.M. Alferov, Y.P. Gribunov, E.A. Panfilova
- 103 Application of Mathematical Modeling for Estimation Efficiency of CTC in Detecting Individuals Predisposed to Colorectal Cancer**
N.V. Pertsev, E.Yu. Khomutova, V.N. Leonenko
- 108 Small Cell Carcinoma of the Prostate: Report of Three Cases and Literature Review**
Z.N. Shavladze, T.P. Berezovskaya, O.B. Karyakin, N.A. Gorban', D.V. Neledov, A.O. Karyakin, A.V. Troyanov, E.A. Petrova

Pediatric Radiology

- 119 Using the Modern Imaging Techniques in the Diagnosis of Infracardiac Form of Total Anomalous Pulmonary Venous Connection. Case Report**
T.I. Paramonova, V.A. Palkova, L.V. Ekimenko, O.S. Gornostaeva, F.L. Bartosh, A.E. Chernogrivov, T.I. Nevvazhay

Contrast Media

- 124 Clinical Significance of Contrast Medium Application Part I: Peripheral Blood Circulation. Main Meanings of Physiology and Biomechanics**
S.A. Buryakina, G.G. Karmazanovsky

Reports of the sessions of MMRS

- 134 Complex Radiology Diagnostics of Postoperative Abdominal Complications**
E.A. Beresneva, I.E. Selina, E.J. Trofimova, F.A. Sharifullin, N.E. Kudrjashova
- 137 Elastography diffuse and focalliver disease**
A.V. Borsukov

Jubilees

- 140 To 65-th Anniversary of Professor V.M. Cheremisin**

Information

- 142 Scientifically-practical conference "A computer tomography in the modern Oncology"**
- 143 VI Congress of the Russian Association of Experts in Ultrasound in Medicine**

ООО "Видар"

109028 Москва, а/я 16.

Контакты: тел./факс (495) 589-86-60; 768-04-34.

e-mail: karmazanovsky@ixv.comcor.ru;

url: <http://www.vidar.ru>

Свидетельство о регистрации средства

массовой информации ПИ № ФС 77-21017 от 12.05.05 г.

Формат 60 × 90 1/8. Печ. л. 18. Тираж 1500 экз.