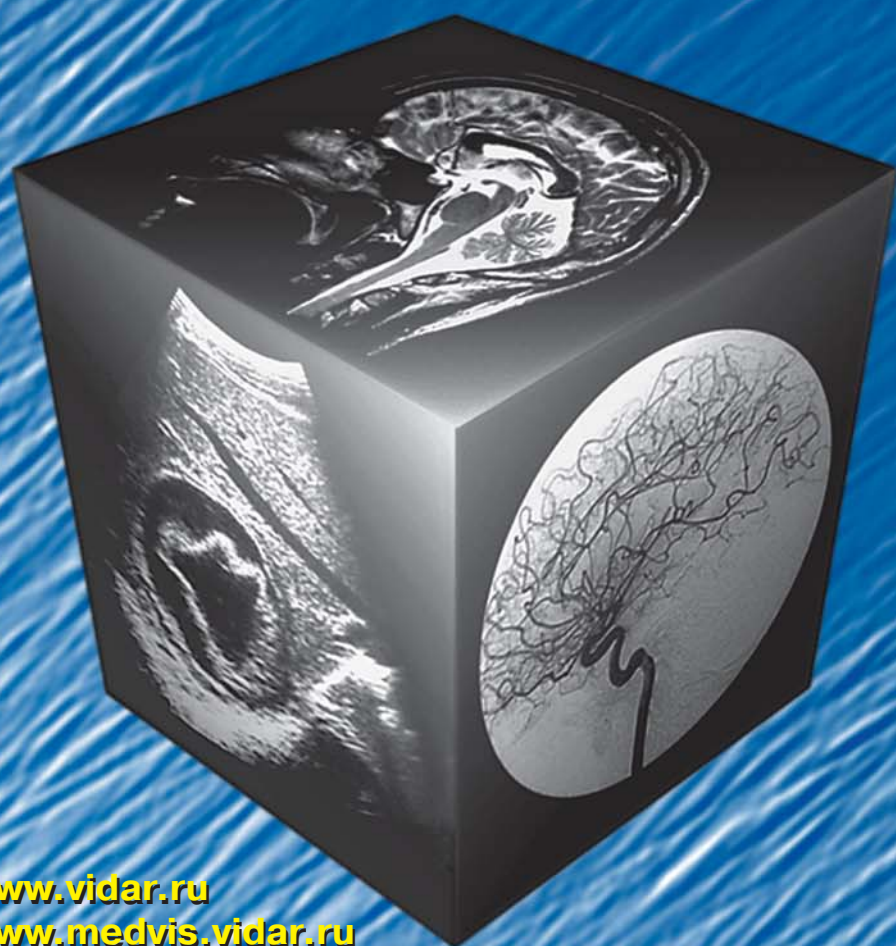

# МЕДИЦИНСКАЯ ВИЗУАЛИЗАЦИЯ

## 3' 2010



- Мультиспиральная компьютерная томография в диагностике заболеваний среднего уха
- Возможна ли достоверная диагностика однородно накапливающих гиперваскулярных образований печени одним из томографических методов (КТ, МРТ)
- Использование современных методов визуализации в диагностике и комбинированном хирургическом лечении больных с панкреонекрозом
- Дифференциальная диагностика новообразований яичников: возможности магнитно-резонансной томографии

[www.vidar.ru](http://www.vidar.ru)  
[www.medvis.vidar.ru](http://www.medvis.vidar.ru)  
[www.medimage.ru](http://www.medimage.ru)



# Содержание

## Секция работ молодых ученых

- 8 Секция работ молодых ученых–2010  
Ю.А. Степанова
- 11 Применение КТ-маммографии в комплексной диагностике рецидива рака молочной железы  
А.Б. Абдураимов
- 19 Мультиспиральная компьютерная томография в диагностике заболеваний среднего уха  
И.В. Бодрова
- 33 Информативность и безопасность трансторакальной биопсии объемных образований органов грудной клетки, выполняемой под контролем компьютерной томографии  
М.Ф. Максудов
- 39 Магнитно-резонансная томография в оценке состояния небно-глоточной области у больных с врожденной расщелиной неба  
А.В. Яковенко
- 45 Диагностика и лечение ранних проявлений диастолической сердечной недостаточности у пациентов с аномальным возбуждением желудочков сердца  
И.А. Хамнагадаев
- 50 Возможна ли достоверная диагностика однородно накапливающих гиперваскулярных образований печени одним из томографических методов (КТ, МРТ)  
Е.Е. Бахмутова
- 59 Использование ультразвукового исследования в диагностике бессимптомных паховых грыж  
Л.И. Курмансеитова
- 64 Современные ультразвуковые технологии в диагностике деструктивных форм острого панкреатита  
В.В. Боровский
- 71 Возможности магнитно-резонансной томографии в одномоментной оценке состояния головного мозга и церебрального сосудистого русла  
Е.А. Боголепова

## Брюшная полость

- 76 Использование современных методов визуализации в диагностике и комбинированном хирургическом лечении больных с панкреонекрозом  
Д.М. Красильников, А.В. Абдульянов, Л.Е. Тергулова, М.А. Бородин
- 81 Опухоль лоханки левой половины подковообразной почки (клиническое наблюдение)  
Е.В. Шадури, Е.В. Егорова, А.В. Винникова, П.М. Котляров

## Малый таз

- 87 Дифференциальная диагностика новообразований яичников: возможности магнитно-резонансной томографии  
Н.В. Марченко, И.А. Трофименко
- 99 Улучшение ранней диагностики полипов и полиповидных образований матки и цервикального канала  
М.Х. Ходжибеков, М.Х. Исмаилова, А.В. Ососков

## Кости и суставы

- 106 Сравнительные данные денситометрии поясничных позвонков у женщин фертильного и менопаузального возраста Хорезмской области  
А.И. Икрамов, К.Ш. Атабаева, М.Ф. Максудов

## Медицинские технологии

- 111 Рентгенорадиология – фундамент высокотехнологичной медицинской помощи  
В.А. Солодкий
- 118 Фармакоэкономическое исследование применения различных контрастных средств для лучевой диагностики очаговых поражений печени  
Р.И. Ягудина, А.Ю. Куликов, И.Ю. Зинчук, П.М. Котляров, Н.И. Сергеев, М.М. Андрианов, А.А. Гвоздев, В.А. Солодкий

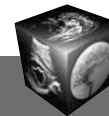
## Протоколы заседания МОМР

- 129 Лучевая диагностика болезни Крона  
Г.А. Сташук, О.Э. Дуброва, Н.Ю. Петухова
- 133 Виртуальная КТ-колоноскопия в диагностике патологии толстой кишки  
Е.Ю. Хомутова

## Информация

- 135 VIII научная конференция Общества радиологов Узбекистана с международным участием “Современные методы медицинской визуализации и интервенционной радиологии” 22–23 апреля 2010 г., Ташкент, Узбекистан  
М.Х. Ходжибеков
- 139 Расписание заседаний секции абдоминальной радиологии Московского объединения медицинских радиологов на II полугодие 2010 г.
- 140 Межрегиональная научно-практическая конференция “Лучевая диагностика и челюстно-лицевая хирургия. Новые горизонты взаимодействия”
- 141 XV Республиканская научно-практическая конференция “Вахидовские чтения-2010”
- 142 Съезд пользователей оборудования Philips в СНГ
- 143 Правила оформления публикаций





# Contents

## *From the invited editor*

- 8 Section of young scientists studies—2010  
Yu. A. Stepanova.
- 11 The use of CT-Mammography in the Complex  
Diagnosis of Recurrence of Breast Cancer  
A.B. Abduraimov
- 19 Computed Tomography (MSCT)  
in Diagnosis of Middle Ear Diseases  
I.V. Bodrova
- 33 Accuracy and Safety of CT-guided Transthoracic  
Biopsy of the Chest lesions  
M.F. Maksudov
- 39 Magnetic Resonance Imaging  
in the Assessment of Palatopharyngeal Area  
in Patients with Cleft Palate  
A.V. Yakovenko
- 45 Diagnosis and Treatment of Early Manifestations  
of Diastolic Heart Failure in Patients  
with Abnormal Ventricular Excitation  
I.A. Khamnadagaev
- 50 Is it Possible to Diagnose Hypervascular Mass with  
Homogeneous Enhancement at Arterial Phase  
by one Tomography Method (CT, MR)  
E.E. Bakhmutova
- 59 Ultrasonography in Diagnostics  
of Asymptomatic Groin Hernias  
L.I. Kurmanseitova
- 64 Present-Day Ultrasound Technologies Used  
for Diagnostics of Destructive Forms  
of Acute Pancreatitis  
V.V. Borovskiy
- 71 Possibilities of Magnetic Resonance Imaging  
in the Simultaneous Assessment  
of the Brain and Cerebral Bloodstream  
E.A. Bogolepova

## *Abdomen*

- 76 Using the Modern Imaging Techniques  
in the Diagnosis and in the Combined Surgical  
Treatment of Patients with Necrotizing Pancreatitis  
D.M. Krasilnikov, A.V. Abdulyanov,  
L.E. Teregulova, M.A. Borodin
- 81 Renal Pelvis Tumor of Horseshoe Kidney  
(Case Report)  
E.V. Shaduri, E.V. Egorova,  
A.V. Vinikovetskaja, P.M. Kotlyarov,

## *Small Pelvis*

- 87 Differential Diagnosis Ovarian Neoplasms:  
Opportunities MRI  
N.V. Marchenko, I.A. Trofimenko
- 99 Improvement of Early Diagnostics of Polyps and  
Polype-like Tumors of Uterine and Cervical Canal  
M.H. Hodjibekov, M.H. Ismailova, A.V. Ososkov

## *Bones and Joints*

- 106 Comparative Densitometry of the Lumbar  
Vertebrae of the Childbearing age  
and Menopausal Women of Khorezm Region  
A.I. Ikramov, K.Sh. Atabaeva, M.F. Maksudov

## *Medical Technologies*

- 111 X-Rayradiology – the Base of Hi-Tech Medical Aid  
V.A. Solodky
- 118 Pharmacoeconomic Study of Liver Lesions  
Diagnostics by Different Contrast Media  
R.I. Yagudina, A.Yu. Kulikov, I.Yu. Zinchuk,  
P.M. Kotlyarov, N.I. Sergeev, M.M. Andrianov,  
A.A. Gvozdev, V.A. Solodky

## *Reports of the sessions of MMRS*

- 129 Radiological diagnosis of Crohn's disease  
G.A. Stashuk, O.E. Dubrova, N.Y. Petukhova
- 133 Virtual CT-Colonoscopy in the Diagnosis  
of Pathology of the Colon  
E.Y. Khomutova

## *Information*

- 135 VIII Scientific Conference of Radiology Society  
of Uzbekistan with international participation  
“Modern methods of medical imaging  
and interventional radiology”  
22–23 April 2010, Tashkent, Uzbekistan  
M.Kh. Khodjibekov
- 139 A schedule of the meeting sections of Abdominal  
Radiology of the Moscow society of radiologists  
in the second II half-year of 2010
- 140 Inter-regional scientifically-practical Conference  
“Radiology diagnostics and maxillofacial surgery.  
New horizons of contact”
- 141 XV Republican scientifically-practical  
Conference “Vahidov readings–2010”
- 142 Congress of users of Philips equipment in the UIS
- 143 The recommendations for papers design according  
to Certifying Commission's requirements

ООО “Видар”

109028 Москва, а/я 16.  
Контакты: тел./факс (495) 589-86-60; 768-04-34.  
e-mail: karmazanovsky@ixv.comcor.ru;  
url: <http://www.vidar.ru>

Свидетельство о регистрации средства  
массовой информации ПИ № ФС 77-21017 от 12.05.05 г.  
Формат 60 × 90 1/8. Печ. л. 18. Тираж 1500 экз.