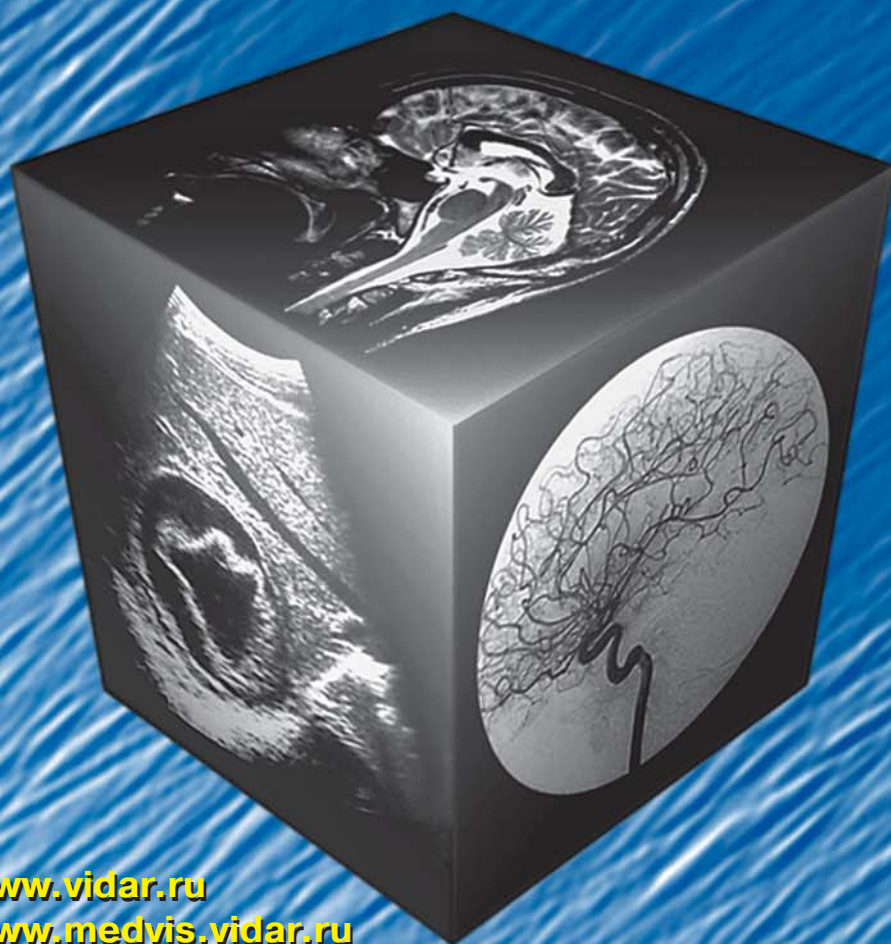

# МЕДИЦИНСКАЯ ВИЗУАЛИЗАЦИЯ

## 2' 2012




- Церебральный кровоток и сосудистые факторы риска у лиц с лейкоареозом
- Баллонная энтероскопия
- Диагностическое значение мультиспиральной компьютерной томографии с трехмерной реконструкцией при посттравматической переднемедиальной нестабильности плечевого сустава: открытое проспективное исследование
- Служебная ответственность в секторе лучевой диагностики – основные тенденции в Евросоюзе

[www.vidar.ru](http://www.vidar.ru)  
[www.medvis.vidar.ru](http://www.medvis.vidar.ru)  
[www.medimage.ru](http://www.medimage.ru)

**ВИДАР**

# МЕДИЦИНСКАЯ ВИЗУАЛИЗАЦИЯ

Официальный печатный орган Российской Ассоциации Радиологов  
Общества специалистов по лучевой диагностике



## Medical Visualization

№2 2012

Журнал включен ВАК РФ в перечень ведущих рецензируемых научных журналов и изданий,  
в которых должны быть опубликованы основные научные результаты диссертации  
на соискание ученой степени доктора и кандидата наук

Издатель: ООО “Видар”

Главный редактор Г.Г. Кармазановский  
Первый заместитель главного редактора Н.В. Нуднов  
Заместитель главного редактора С.В. Китаев

### Редакционная коллегия:

д.м.н. А.Б. Абдураимов, профессор А.В. Араблинский, д.м.н. Е.А. Ахметов, член-корр. РАМН Л.А. Ашрафян, профессор Р.Ф. Бахтиозин, профессор А.В. Борсуков, профессор Ю.В. Варшавский, член-корр. РАМН А.Ю. Васильев, д.м.н. Н.К. Витько, профессор М.В. Вишнякова, профессор А.И. Громов, д.м.н. Е.Б. Гузеева, профессор А.А. Дмитращенко, член-корр. РАМН Б.И. Долгушин, профессор А.В. Зубарев, профессор Ю.Т. Игнатьев, профессор С.А. Кондрашин, академик РАМН В.Н. Корниенко, профессор И.П. Королюк, профессор П.М. Котляров, профессор А.Е. Котовский, д.м.н. М.В. Кротенкова, профессор Н.Н. Кизименко, академик РАМН В.А. Кубышкин, профессор Л.Д. Линденбратен, профессор А.Б. Лукьянченко, профессор В.Н. Макаренко, профессор Л.П. Орлова, профессор В.С. Паршин, к.м.н. С.П. Прокопенко, член-корр. РАМН И.Н. Пронин, профессор Н.И. Рожкова, профессор М.В. Ростовцев, профессор В.Е. Савелло, профессор В.Е. Сеницын, профессор Ю.Г. Старков, д.м.н. Ю.А. Степанова (ответственный секретарь), академик РАМН С.К. Терновой, профессор А.А. Тихонов, профессор И.Е. Тюрин, академик РАМН В.П. Харченко, профессор В.В. Цвиркун, академик РАМН А.Ф. Цыб, профессор В.М. Черемисин, профессор Б.Е. Шахов, профессор А.И. Щёголев, профессор В.В. Щетинин, профессор А.Л. Юдин

### Редакционный совет:

A.L. Baert (Лювен, Бельгия), N. Gourtsoyiannis (Ираклион, Греция), Н.Б. Губергриц (Донецк, Украина), R.F. Dondelinger (Льеж, Бельгия), И.Н. Дыкан (Киев, Украина), В.Д. Завадовская (Томск), А.И. Икрамов (Ташкент, Узбекистан), F. Caseiro-Alves (Коимбра, Португалия), G.P. Krestin (Роттердам, Голландия), Е.К. Макó (Будапешт, Венгрия), V. Maniatis (Афины, Греция), Л.М. Манукян (Москва), М.Г. Мизандари (Тбилиси, Грузия), А.Н. Михайлов (Минск, Беларусь), М.К. Михайлов (Казань), Н. Pettersson (Ломма, Швеция), P. Pokieser (Вена, Австрия), Р.И. Рахимжанова (Астана, Казахстан), R. Riemuller (Грац, Австрия), Ф.И. Тодуа (Тбилиси, Грузия), Т.Н. Трофимова (Санкт-Петербург), В.Ю. Усов (Томск), A. Hatzidakis (Ираклион, Греция), Ж.Х. Хамзабаев (Астана, Казахстан), М.Х. Ходжибеков (Ташкент, Узбекистан), A. Holodny (Нью-Йорк, США), В.А. Шантуров (Иркутск), W. Schima (Вена, Австрия), O. Ekberg (Мальме, Швеция)

По вопросам публикации обращаться по адресу: [karmazanovsky@ixv.comcor.ru](mailto:karmazanovsky@ixv.comcor.ru),  
тел.: (499) 237-37-64, 237-04-54  
109028 Москва, а/я 16  
(Григорий Григорьевич Кармазановский)

“МЕДИЦИНСКАЯ ВИЗУАЛИЗАЦИЯ” – публикуется ООО “Видар”

С содержанием, аннотациями, электронной версией некоторых статей  
и архивом журнала вы можете ознакомиться на сайте [www.vidar.ru](http://www.vidar.ru)

Подписаться на наш журнал вы можете в любом отделении связи  
(каталог Роспечати, раздел “Здравоохранение. Медицина”),  
а также в издательстве ООО “Видар”

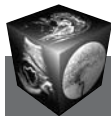Редактирование Т.И. Луковская  
Художники О.А. Рыченкова, А.И. Морозова  
Верстка Ю.А. Кушель

“МЕДИЦИНСКАЯ ВИЗУАЛИЗАЦИЯ”

© 2012 ООО “Видар”,

все права сохраняются.

Материалы этого издания не могут воспроизводиться ни в какой форме  
без письменного разрешения.



# Содержание

## Голова и шея

- 10** Церебральный кровоток и сосудистые факторы риска у лиц с лейкоареозом  
Ф.И. Тодуа, Д.Г. Гачечиладзе, М.В. Бераия
- 18** ПЭТ-диагностика внутричерепных менингиом  
З.Л. Бродская, Т.Ю. Скворцова, Е.С. Малахова, А.Ф. Гурчин, А.Ф. Панфиленко, С.В. Медведев
- 30** Лучевые методы исследования в диагностике дирофиляриоза орбиты  
М.Г. Тухбатуллин, Р.Ф. Гайнутдинова

## Грудная полость

- 35** Электроимпедансная томография в скрининге заболеваний молочной железы  
Д.Д. Пак, Н.И. Рожкова, М.В. Ермошенкова, А.А. Назаров, Д.К. Фомин, Н.А. Рубцова
- 44** Полостные и кистозные образования легких  
В.Н. Яковлев, А.В. Араблинский, Ж.В. Шейх, Г.Г. Федченко, А.П. Дунаев, У.В. Котельникова, Н.С. Дребушевский, В.Г. Алексеев, Е.В. Есин
- 52** Математический алгоритм интегральной оценки дескрипторов больных с инфильтративным туберкулезом легких  
Н.Я. Лукьяненко, Я.Н. Шойхет, С.Л. Леонов

## Брюшная полость

- 56** Баллонная энтероскопия  
Ю.Г. Старков, Л.В. Домарев, Е.Н. Солодина, Е.А. Шитиков
- 63** Сочетанное использование компьютерной томографии и ультразвукового исследования на этапах лечения забрюшинной флегмоны (клиническое наблюдение)  
И.П. Колганова, А.О. Жуков, И.Е. Тимина, О.И. Жаворонкова, М.А. Алиева

## Малый таз

- 71** Сравнительная нормальная анатомия шейки матки на T1-, T2- и диффузионно-взвешенных магнитно-резонансных изображениях  
С.А. Хоружик, И.С. Дулинец
- 81** Магнитно-резонансная томография в оценке развития послеоперационных спаечных процессов после хирургического лечения гинекологических заболеваний, выполненных в различные сроки менструального цикла  
Н.Н. Кизименко, В.Н. Пигарев, Ю.А. Воропаева

## Сосуды

- 86** Опыт болюсного контрастного усиления при мультиспиральной компьютерной томографии у онкологических больных, получающих химиотерапию  
А.А. Локшина, А.В. Мищенко, Т.Л. Дышлюк

## Кости и суставы

- 91** Рентгенодиагностика травматических повреждений  
Лекция (часть 1)  
П.В. Власов, Г.Г. Кармазановский
- 101** Сравнительная оценка возможностей сцинтиграфии с  $^{199}\text{Tl}$ -хлоридом и  $^{99\text{m}}\text{Tc}$  МИБИ в диагностике и дифференциальной диагностике опухолевых и воспалительных процессов опорно-двигательного аппарата  
А.П. Куражов, В.Д. Завадовская, О.Ю. Килина, М.А. Зоркальцев, Е.Л. Чойнзонов, В.И. Чернов, Е.М. Слонимская, А.В. Богоутдинова, И.И. Анисеня, А.А. Тицкая, Р.В. Зельчан, И.Г. Фролова, Л.С. Сапунова
- 115** Диагностическое значение мультиспиральной компьютерной томографии с трехмерной реконструкцией при посттравматической переднемедиальной нестабильности плечевого сустава: открытое проспективное исследование  
В.В. Монастырёв, Г.В. Сидорова, В.А. Сорокинов, В.Ю. Васильев, Ю.В. Шевченко, В.Ю. Петрова, Н.В. Тишков
- 121** Особенности диагностики и лечения болезни Легга–Кальве–Пертеса (случай из практики)  
С.А. Рубашкин, А.В. Зоткин

## Контрастные средства

- 125** Служебная ответственность в секторе лучевой диагностики – основные тенденции в Евросоюзе  
Olivier Lantès, Charlotte Deng

## Протоколы заседания МОМР

- 129** Методика подготовки больных для проведения МСКТ колонографии при стенозирующем поражении ободочной кишки  
Н.В. Примаков, И.А. Удельнова, Н.А. Михайлова, П.М. Котляров
- 132** Виртуальная колоноскопия в диагностике новообразований толстой кишки  
Н.В. Примаков, В.А. Гомболевский, К.Е. Флеров, П.М. Котляров

## Информация

- 134** Анатолий Михайлович Гранов  
К 80-летию со дня рождения
- 137** Памяти Г.А. Кучинского (1929–2012)
- 138** Двенадцатая Межрегиональная научно-практическая конференция “Актуальные вопросы интервенционной радиологии (рентгенохирургии)”  
Владикавказ, 28–30 июня 2012 г.
- 140** VII Съезд онкологов и радиологов стран СНГ  
Астана, 5–7 сентября 2012 г.
- 142** II Съезд врачей лучевой диагностики Сибирского федерального округа  
Томск, 26–28 сентября 2012 г.