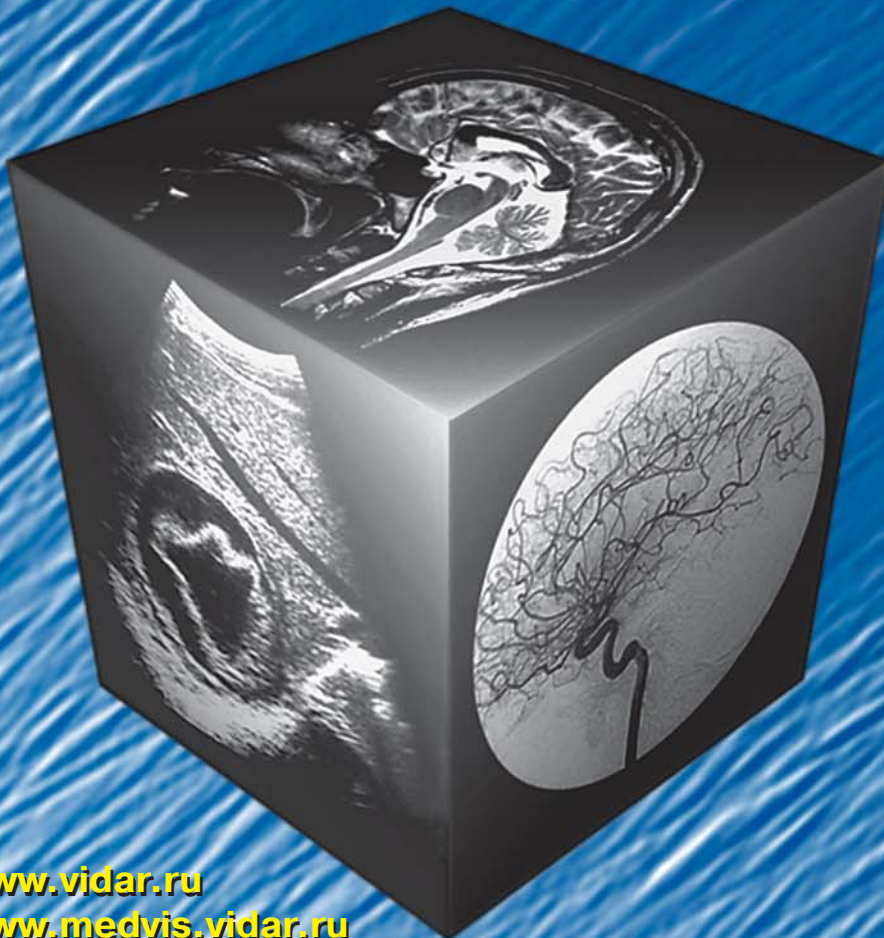

МЕДИЦИНСКАЯ ВИЗУАЛИЗАЦИЯ

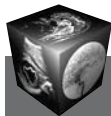6' 2011



- Ультразвуковая диагностика гиллюсной холангиокарциномы
- Современные возможности лучевой диагностики метастатического поражения печени
- Нейрорадиология и принципы классификации опухолей ствола головного мозга
- Современный алгоритм рентгеновской диагностики повреждений челюстно-лицевой области
- Результаты STICH: реваккуляризируем рубцы?

www.vidar.ru
www.medvis.vidar.ru
www.medimage.ru

ВИДАР



Содержание

Брюшная полость

- 9 Ультразвуковая диагностика гиллюсной холангиокарциномы**
Л.Г. Измайлова, А.Г. Приходько,
А.В. Андреев, А.И. Васильев
- 13 Значение трехмерной реконструкции компьютерно-томографических изображений при дооперационном обследовании пациентов с синдромом портальной гипертензии**
Ю.Р. Камалов, В.М. Лебезев, В.В. Ховрин,
И.Е. Крюкова, С.Ю. Ким, А.В. Гаврилов, И.В. Архипов
- 21 Диагностика внеорганного распространения рака желудка методом мультиспиральной компьютерной томографии**
Т.А. Агабабян, Н.К. Силантьева, В.Ю. Скоропад
- 30 Ангиомиолипома (ПЕКома) печени: обзор литературы и клиническое наблюдение**
Ю.А. Степанова, Г.Г. Кармазановский, А.И. Щёголев,
Т.В. Журенкова, И.А. Косова, О.В. Паклина,
А.С. Тертычный, И.А. Козырин
- 38 Современные возможности лучевой диагностики метастатического поражения печени**
Е.А. Панфилова, П.И. Давыденко,
А.В. Чжао, Г.Г. Кармазановский
- 43 КТ-фистулография в диагностике повреждений внепеченочных желчных протоков (клинические наблюдения)**
О.И. Беленькая, А.Л. Юдин
- 49 Мультикистозная дисплазия почки у новорожденного**
А.И. Гус, К.В. Костюков, К.А. Павлов,
Е.А. Дубова, А.И. Щёголев
- 55 Ультразвуковая диагностика воспалительного процесса при болезни Крона тонкой кишки**
Л.П. Орлова, Т.В. Самсонова,
И.Л. Халиф, Е.В. Маркова
- Голова и шея**
- 62 Нейрорадиология и принципы классификации опухолей ствола головного мозга**
Е.А. Хухлаева, А.Н. Коновалов, И.Н. Пронин,
В.Н. Корниенко, А.В. Гаврюшин
- 75 Современный алгоритм рентгеновской диагностики повреждений челюстно-лицевой области**
Н.В. Климова, А.А. Кузнецов
- 80 Диагностическая точность ПЭТ с [¹¹C]метионином в разграничении продолженного роста первичных церебральных опухолей и лучевых поражений головного мозга**
Т.Ю. Скворцова, З.Л. Бродская,
А.Ф. Гурчин, Ж.И. Савинцева

Грудная полость

- 92 Современное состояние диагностики заболеваний молочной железы**
В.А. Семикопенко
- 103 Результаты STICH: реваскуляризируем рубцы?**
Е.Н. Остроумов, Н.А. Баркалая, Е.Н. Хорикова,
П.А. Болотов, И.С. Михайлова, О.А. Шуйская,
Н.В. Нуднов

Сосуды

- 109 Сравнительная оценка диагностической точности методов ангиовизуализации при стеноокклюзирующем поражении позвоночных артерий**
А.О. Чечёткин, А.Ю. Кошечев, С.В. Процкий,
М.В. Кротенкова, М.В. Древаль, С.Н. Куликова,
З.А. Суслина
- 118 Ультразвуковая динамика в течении острых венозных тромбозов системы нижней полой вены**
Е.А. Марущак, А.Р. Зубарев, Н.С. Горовая
- 126 Визуализация потоков жидкости в эксперименте с применением ультразвукового сканирования**
В.Н. Цыганков

Кости и суставы

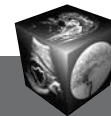
- 132 МРТ-характеристика тазобедренных суставов у детей после оперативного лечения врожденного вывиха бедра**
Е.В. Скрипкин, К.А. Дьячков, М.А. Корабельников

Протоколы заседания МОМР

- 136 Аномалии развития почек у детей. Ультразвуковая диагностика**
Е.Б. Ольхова
- 138 Возможности метода рентгеновдеоденситометрии в оценке почечного кровотока**
А.В. Зятенков, В.Н. Цыганков, Л.С. Коков
- 140 Расписание заседаний МОМР на I полугодие 2012 года**

Информация

- 141 Распоряжение Правительства Российской Федерации №1946_р от 3 ноября 2011 г.**
- 142 Памяти профессора Павла Васильевича Власова**
- 144 Требования по оформлению рукописей**



Contents

Abdomen

- 9 Ultrasonic Diagnostics of Cholangiocarcinoma**
L.G. Izmailova, A.G. Prihodko,
A.V. Andreev, A.I. Vasiliev
- 13 Three-dimensional Reconstruction Computed Tomography Imaging in Preoperative Examination of Portal Hypertension**
U.R. Kamalov, V.M. Lebezev, V.V. Hovrin,
I.E. Kravkova, S.U. Kim, A.V. Gavrilov, I.V. Arhipov
- 21 Evaluation of Local Spread of Gastric Cancer with Multidetector Computed Tomography**
T.A. Agababyan, N.K. Silantyeva, V.Yu. Skoropad
- 30 Hepatic Angiomyolipoma (PEComa): the Review of the Literature and Clinical Observation**
Yu.A. Stepanova, G.G. Karmazanovsky, A.I. Shchegolev,
T.V. Zhurenkova, I.A. Kosova, A.S. Tertychny, I.A. Kozyrin
- 38 Modern Possibilities of Radiological Diagnostics of Metastatic Liver Disease**
E.A. Panfilova, P.I. Davydenko, A.V. Chzhao,
G.G. Karmazanovsky
- 43 CT-Fistulography in Diagnostic of Biliary Tract Damage (Clinical Cases)**
O.I. Belenkaya, A.L. Yudin
- 49 Renal Multicystic Dysplasia in Newborn**
A.I. Gus, K.V. Kostukov, K.A. Pavlov,
E.A. Dubova, A.I. Shchegolev
- 55 Ultrasonic Diagnostics Inflammatory Processes of Crohn's Disease Small Bowel**
L.P. Orlova, T.V. Samsonova, I.L. Khalif, E.V. Markova

Head and Neck

- 62 Neuroradiology and Classification Principles of Brain Stem Tumors**
E.A. Khuhlaeva, A.N. Konovalov, I.N. Pronin,
V.N. Kornienko, A.V. Gavriushin
- 75 Modern Algorithm of X-ray Diagnostics of Damages of Maxillofacial Area**
N.V. Klimova, A.A. Kuznetsov
- 80* Diagnostic Accuracy of PET Using [¹¹C] Methionine in Differential Diagnosis of Primary Brain Tumor Recurrence from Radiation-Induced Brain Injury**
T.Yu. Skvortsova, Z.L. Brodskaya, A.F. Gurchin,
Zh.I. Savintseva

Thorax

- 92 Modern Condition Diagnostic's of Breast Diseases**
V.A. Semikopenko
- 103 The STICH Results: Should Cicatrices Be Revascularized?**
E.N. Ostroumov, N.A. Barkalaya, E.N. Khorikova,
P.A. Bolotov, I.S. Mihailova, O.A. Shuiskaya, N.V. Nudnov

Vessels

- 109 Comparison of Diagnostic Accuracy of Vascular Visualization Techniques in Stenosis and Occlusion of Vertebral Arteries**
A.O. Chechetkin, A.Yu. Koshcheev, S.V. Protsky,
M.V. Krotenkova, M.V. Dreval,
S.N. Kulikova, Z.A. Suslina
- 118 Ultrasound Dynamics During the Acute Venous Thrombosis of the Vena Cava Inferior**
E.A. Marushchak, A.R. Zubarev., N.S. Gorovaya
- 126 Fluid Flow Visualization in an Experiment Using Ultrasound Scanning**
V.N. Tsygankov

Bones and Joints

- 132 MRT-Characteristic of the Hips in Children after Surgical Treatment of the Hip Congenital Dislocation**
E.V. Skripkin, K.A. Diachkov, M.A. Korabelnikov

Reports of the sessions of MMRS

- 136 Anomalies of Kidneys Development at Children. Ultrasound Diagnostics**
E.B. Olhova
- 138 The Feasibility of Videodensitometry in Renal Bloodflow Assessment**
A.V. Zjatenkov, V.N. Tsygankov, L.S. Kokov
- 140 A schedule of the meeting sections of Abdominal Radiology of the Moscow society of radiologists in the second I half-year of 2012**

Information

- 141 Disposal of the Russian Federation Government, 3 November 2011, №1946-п**
- 142 Memories of professor Pavel Vasilevich Vlasov**
- 144 Publication Requirements**

ООО "Видар"

109028 Москва, а/я 16.
 КОНТАКТЫ: тел./факс (495) 589-86-60; 768-04-34.
 e-mail: karmazanovsky@ixv.comcor.ru;
 url: http://www.vidar.ru

Свидетельство о регистрации средства
 массовой информации ПИ № ФС 77-21017 от 12.05.05 г.
 Формат 60 × 90 1/8. Печ. л. 18. Тираж 1500 экз.