

Российский

ISSN 1728-2802



СТОМАТОЛОГИЧЕСКИЙ
журнал

Russian Journal
of Dentistry



1.2012

МОСКВА
ИЗДАТЕЛЬСТВО
«МЕДИЦИНА»



К ст. А. В. Щипского и соавт.

Рис. 1. Больная Е., 71 год.

Диагноз: генерализованный пародонтит тяжелой степени, гипертрофический гингивит. Фиброматоз десен, диффузная форма. До (а) и после (б) снятия ортопедических конструкций.

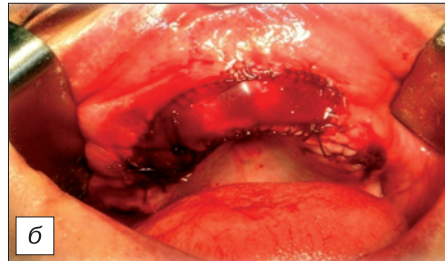
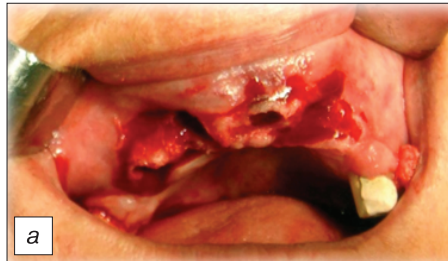
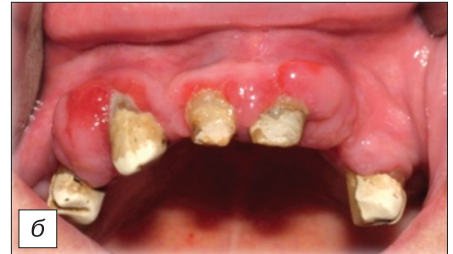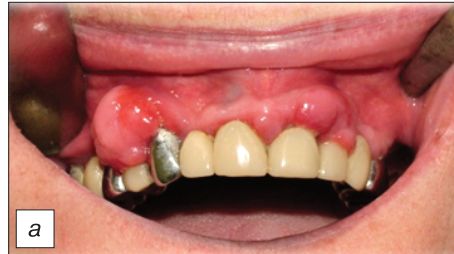Рис. 2. Та же больная.

Послеоперационный дефект после иссечения новообразования и удаления зубов (а) закрыт силиконовой мембраной, которая зафиксирована непрерывным швом (б).

Рис. 3. Та же больная.

Динамика регенерации послеоперационной раны, которую можно наблюдать через прозрачный силикон через 1 день (а) и на 7-й день (б) после операции.

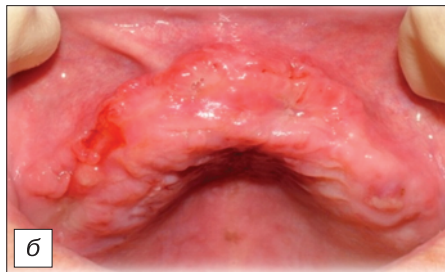
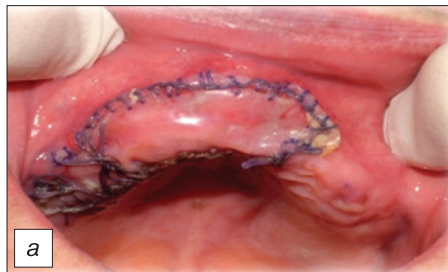
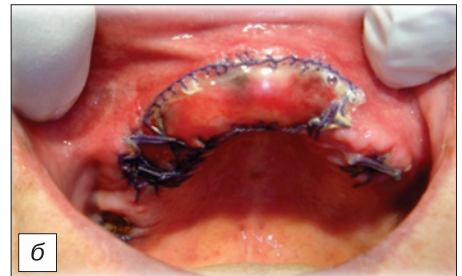
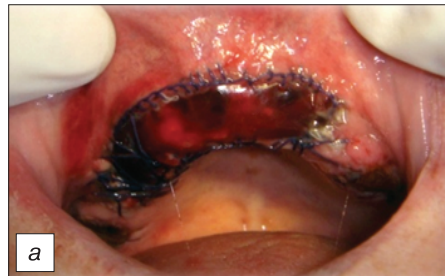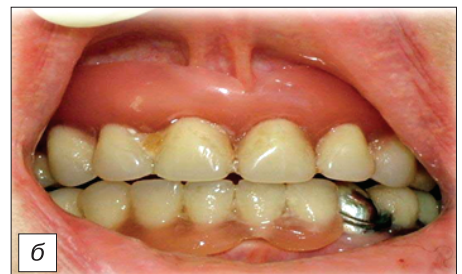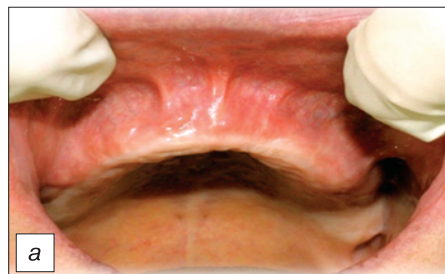Рис. 4. Та же больная.

Вид послеоперационной области на 22-й день после операции до (а) и после снятия силиконовой мембраны (б). Заживление завершилось эпителизацией раны.

Рис. 5. Та же пациентка.

Сохраненные параметры протезного ложа (а) позволили провести протезирование с хорошим функциональным результатом (б).



**ДВА КАТАЛОГА —
ДВА ВАРИАНТА ПОДПИСКИ**

Для более полного удовлетворения потребностей подписчиков
"Издательство "Медицина"" наряду с каталогом
АГЕНТСТВА "РОСПЕЧАТЬ"
включило свои журналы
в ОБЪЕДИНЕННЫЙ КАТАЛОГ

Теперь подписчики могут получать наши журналы
по адресной системе — заказными бандеролями (только в России).

ВНИМАНИЕ!

Подписные индексы и стоимость подписки по этим каталогам
различаются, так же как и условия доставки.
Спрашивайте каталоги на почте
и выбирайте наиболее удобный для Вас вариант подписки!